

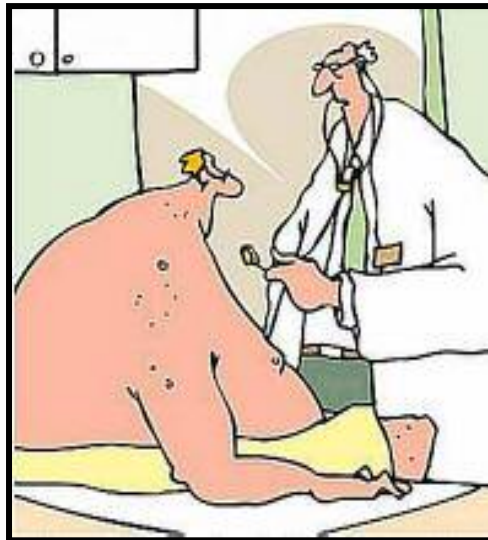نیشانگان

مرؤف له کاتی ناریک لیدانی دل
ههست به نیشانگان خوارئ له
سینگیدا دهکا :

- ههست به دل رهپی کردن
(palpitations) .
- دلتهپی سهخت (pounding) .
- تهپ تهپ کردنسی دل
(thumping) .
- کوتانی خیرا به لام ریک و پیکی دل
(fluttering) .

- نهخوش له کاتی سهخت ناریک لیدانی دل تووشی سهرگیژی، بی
هوشی، ئیشی سینگ و نهفەس برکئ دهبی

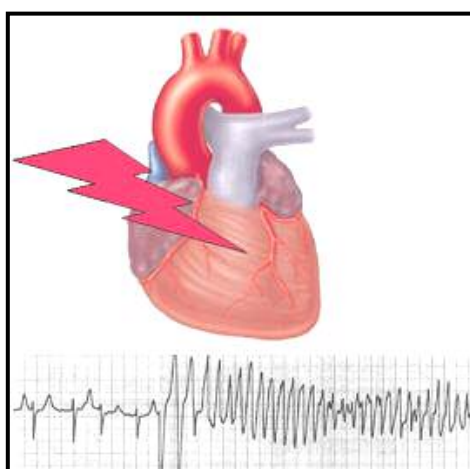
هۆیهگان



ناریک لیدانی دل بهرهمی وهرزشی ناریکه

- نارېك ليدانى زگماكى دَل.
- جگهره، ئەلكۆل، كافئىن، مادەى سرکهەر.
- ھېرشى دَل.
- گەورە بوونى دَل وەك ئاكامى بەرز بوونى گوشارى خوین.
- پرکاری تيرۆئید.
- ...

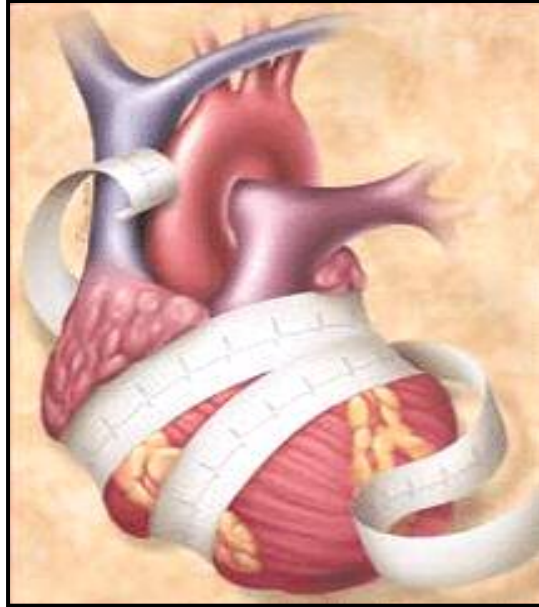چەشنەکانى نارېك ليدانى دَل



بە نارېك ليدانى دالانى دَل "نارېك ليدانى دالانى دَل" (ئاتريال ئارېتمى
atrial arrhythmias –) و بە نارېك ليدانى دَل كە لە سكۆلە وە دەست پى
دەكردى "نارېك ليدانى سكۆلەى دَل" (ونتريكولار ئارېتمى –
ventricular arrhythmias) دەكوترى . ريسكى "نارېك ليدانى سكۆلەى دَل بۆ مروڤ
زۆرتەرە لە "نارېك ليدانى دالانى دَل".

لە حالەتى سەختدا نارېك ليدانى دَل دەتوانى ھۆى ھىنانە خوارپى
گوشارى خوین و مردنى مروڤ وەك ئاكامى ھاتنە خوارپى پۆمپاژى خوین
بى. داماوى دَل بۆ پۆمپاژى شياوى خوین دەتوانى بېتە ھۆى دەلەمەى
خوینى ناو ديوەکانى دَل . روپىنى دەلەمەى خوین بۆ مېشك دەبېتە ھۆى
سەكتەى مېشك.

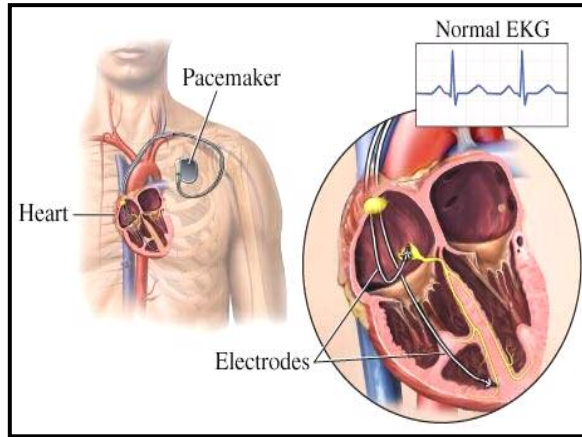
دەستىنشانىدىن (diagnosis)



بۇ دەستىنشانىدىن نارىك لىدىنى دىل لە شىۋەكانى خۋارى كەلك
وهردهگىرى:

- گرتنى نهوارى دىل (electrocardiogram- EKG). بەم مەبەستە لە دەستىگای ئەلىكترو كاردىوگراف (electrocardiograph) كەلك وهردهگىرى.
- گرتنى نهوارى دىل لە كاتى وهرزىدا.
- كۆنترۆلى كارى دىل، گوشارى خوين، شهكرى خوين، رهپىژەى هۆرمۇنەكانى تىروئىدى خوين.

چارەسەرکردن



چارەسەرکردن ناریک لیدانی دل لہ پیوہندی لہ گەل چەشنى ئاريتمی و رادەى جیدی بوونی دایە. بەشیکى زۆر لہ ئاريتمىەکان نیازیان بە هیچ چەشنى دەرمانیک نییە. جار و بار تەنیا وەلانی کافئین (کۆکا کۆلا، پیپسى کۆلا، قاوہ و...) دەتوانى ببیتە ھۆى گەرانەوہى ئاھەنگى (ریتم) دل بە حالەتى سروشتى خۆى. بە پىی ھۆ و چەشنى ئاريتمی بو چارەسەر کردنیان لہ دەواى جۆربەجور و ھەر و ھا چاندنى کوتە ساز " (پیس مەیکەر - pacemaker) بو بردنەسەرئى رەئىژەى کوتانى دل ودى فیبریەیتەر" (Defibrillator) بو ھینانە خواریى خیرالیدانى دل کە بو ژيانى نەخۆش جى مەترسین، کەلک وەردەگیرى.



کوتە سازەکەم لەمىس کە ، ئەگەر باوهرت بە من نییە

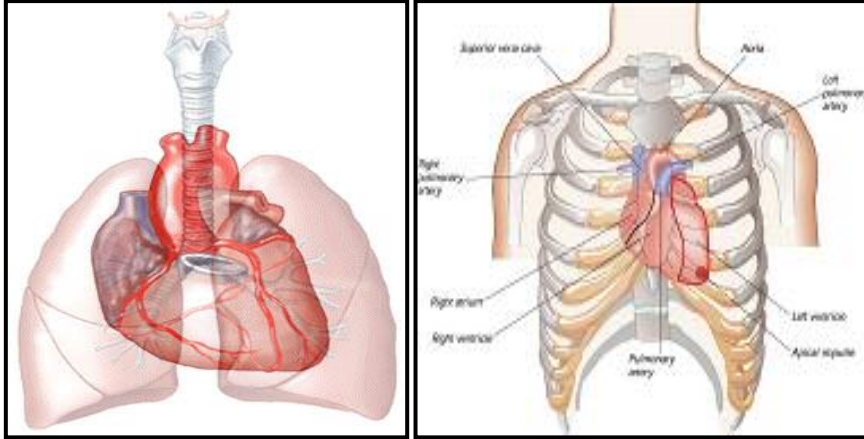
پیشگیری

بۇچارەسەركردنى دلەتەپە باشتىرىن ريگا راگرتنى پارىژە , بۇئەوہ خالەكانى خۇارەوہ پىئشنيار دەكرى:

- وەلا نانى جگەرە.
- چالاكى فيزيكى لە ژيەر چاوەديرى دوكتور.
- خواردى خواردمەنى كەم چەورى و پر لە فيبر(سەوزى و ميوه ...).
- كۆنترۆلى كۆلسترۆلى خوين.
- كۆنترۆلى گوشارى خوين.
- هيتانه خوارى قورسايى لەش.
- وەرزشى بەردەوام.
- كۆنترۆلى شەكرى خوين.
- دوورى لە ھەر چەشنە سترىسى رۆحى.

كاردىئومىوپاتى (نەخۇشى ماسولكەى دل)

Cardiomyopathy



دل ئەندامىكى ماسولكەى نىئوبەتالە كە لە ناو قەفەسەى سىنگ (كئىلەركى سىنگ)، لە نىوان ھەر دوو سىيەكان جىگىر بوو. لە گەوراندا بەرزايى دل ۱۲ سانت، پانايى ۸ تا ۹ سانت و ئەستوورى ۶ سانتى مېترە. قورسايى دللى پياو لە بەينى ۲۸۰ تا ۳۴۰ گرام و لە ژاندا لە بەينى ۲۳۰ تا ۲۸۰ گرامە. ديوارى دل لە سى چىن دروست بوو :

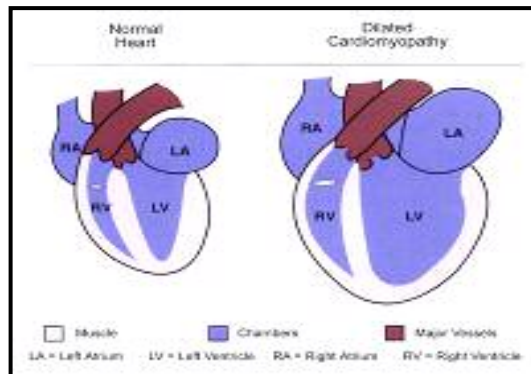
- ماسولكەى دل (مىوكاردىوم – myocardium)
- ناوپۇشى دل (ئەندۇكاردىوم – endocardium)
- روپۇشى دل (ئىپىكاردىوم – epicardium)

ماسولكەى دل لە ناوھراستى دو پەردەى ناوپۇشى دل و روپۇشى دلە. روپۇشى دل چىنى ناوھكى تويخىكى دو چىن بەناوى دلپۇشى دلە (پرىكاردىوم Pericardium) كە وەك تورەكەيك لە دەرەوہ دل دادەپۇشى. كاردىئومىوپاتى (cardiomyopathy) نەخۇشى ماسولكەى دلە. وشەى cardio بە ماناى دل، myo بە ماناى ماسولكە و pathy بە ماناى نەخۇشىە. كاردىئومىوپاتى دەبىتتە ھۆى شىوانى كارى مىوكاردىوم

(ماسولكەى دىل) و دامماوى دىل لى پۇمپاژى خويىن. كارديوميوپاتى نىخوشىكى پىرلە رىسكە، بى تايىبەت كە زۇربەى كاتەكان دەستىنىشان و دەرمان ناكردى. كارديوميوپاتى لى نىوگەنجاندا زۇرتىر دەبىندى. سى چەشنى سەرەكى نىخۇشى ماسولكەى دىل بىرىتىن لى:

۱- كارديوميوپاتى والا

Dilated (congestive) Cardiomyopathy



لى كارديوميوپاتى والا، دىل گەورە و ھەر دوو ونترىكولەكان والا دەبن، ھىزى گىرژبونەھى دىل و پۇمپاژى خويىنىش كەم دەبىتەھ.

سەرەكىتىن ھۆپەكانى ئەم نىخۇشىە بىرىتىن لى:

- ئىدىوپاتىك (نىناسراو – idiopathic).
- بىنەمالەھى.
- ئەلكۆلى بوون (alcoholism).
- نىخۇشى خويىنبەرى كىرۆنىرى دىل – كارديوميوپاتى پاش سەكتەھى دىل ۵۰ تا ۹۰% ھۆى دامماوى دىلە.
- بەرز بوونى فشارى خويىن.
- ۳ مانگى ئاخىرى دووگىانى ژن يا ۶ مانگى دواى زايىن (Peripartum).
- خووگرى بە كۆكائىن و ھىرۆئىن.

- مادەى ژەھراوى (Toxins) وەك كوبالت، فۇسفۇر، كەربۇن مۇنۇئوكسىد، جىوھ.
- كەم بوونى كالىسىۋمى خۇين (ھىپۆكالىسىمى – hypocalcemia).
- پركارى تىرۇئىد.
- دەواكانى دژى رىترۇۋىروس وەك Zidovudine, Didanosine, Zalcitabine.
- نەخۇشى شەكر.
- فېنوتىيازىنەكان (Phenothiazines – گروپىك لە دەواكان كە بۇ دەرمانى نەخۇشىەكانى رەوانى وەك شىزۇفېرنى و... بە كار دەبردى).
- ...

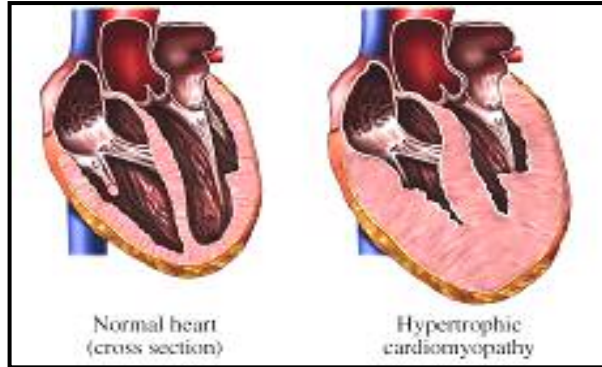
نېشانەكان

- نەفەس تەنگى لە كاتى جەموجلدا.
- ھېرشى شەوانەى ھەناسە بركى.
- ماندووىى و لاوازى.
- ھەست كردن بە خىرالېدانى دل.
- ئېشى سىنگ.
- خىرالېدانى دل لە كاتى پشودان.

چارەسەركردن

- دەرمانى ھۆيەكانى نەخۇشى. بروانە ھۆيەكانى ئەم نەخۇشىە.
- چاندنى دل (heart transplant) لەو كەسانەى كە تەمەنيان ژېرەوى ۶۰ سالە و دەوا كارتىكەرى لە سەر ئەوان نەماوہ.

۲- کاردیومیوپاتی هایپرتروفیک (ئەستوربوونی ناسروشتی ماسولکەى دىل) " Hypertrophic Cardiomyopathy "



لەم نەخۆشەیدا ئەستوربوونی ماسولکەى (مىۆكاردىوم) دىل و دىوارى ناوەراستى ھەر دوو و نترىكولەكانى راست و چەپ دەبيندرى. ئەستوربوونی دىوارى بەينى و نترىكولەكان لە كاتى گرزبوونەوھى و نترىكولى چەپ دەبىتە ھۆى تەسكبوونی ناوچەى ژىر ئائورت كە ئاكامى نزيك بوونەوھى دەربىجەى مېترالە بە دىوارى ناوەراستى دىل. ئەم حالەتە بە تايبەت لە كاتى وەرزش دەتوانى بە شىۆھىكى ناکاو ببىتە ھۆى بەسرانى كاملى رىگای رۆيشتنى خوین و راوەستانى دىل .

ئەم نەخۆشە بە دوو فۆرم (چەشن) دەبيندرى:

- فۆرمى بنەمالەى . ئەم نەخۆشە لە گەنجاندا دەبيندرى .
- فۆرمى سپۆرادىك (بلاو، جاروبار، sporadic) ئەم حالەتە لە نەخۆشانى بە تەمەن دەبيندرى.

ھەر شتىك يا ئاكارىك كە ببىتە ھۆى بە ھىز كردنى گرزبوونەوھى دىل، تەسكى رىگای رۆيشتنى خوین زۆرتر دەكا، بۆ وینە:

- دەوا وەك دۆپامىن (dopamine)، ئېپىنئفرىن (epinephrine)، نىترۆگلىسىرىن (nitroglycerin)، مېزئاورەكان و ئەلكۆل.
- كەم بوونی ناسروشتى ئاويلكەى لەش (ھىپۆوالىمى – hypovolemia).
- خىرالیدانى دىل.
- لەسەرپى راوەستان.